Aus dem Pathologischen Institut der Universität Erlangen.
Vorstand: Professor Dr. E. Kirch.

Zur Kenntnis des Hypernephroms an Hand von 80 Fällen des Erlanger Pathologischen Instituts.

Inaugural-Dissertation

zur Erlangung der Doktorwürde
der hohen medizinischen Fakultät
der
Friedrich-Alexanders-Universität zu Erlangen

vorgelegt von

HANS SCHUSTER
aus Helmstedt.

1937/273

Aus dem Pathologischen Institut der Universität Erlangen.
Vorstand: Professor Dr. E. Kirch.

Zur Kenntnis des Hypernephroms an Hand von 80 Fällen des Erlanger Pathologischen Instituts.

Inaugural-Dissertation

zur Erlangung der Doktorwürde
der hohen medizinischen Fakultät
der
Friedrich-Alexanders-Universität zu Erlangen

vorgelegt von

HANS SCHUSTER
aus Helmstedt.

Tag der mündlichen Prüfung: 21. 12. 1936.

Dekan: Geheimer Medizinalrat Professor Dr. Friedrich Jamin

Referent: Professor Dr. Eugen Kirch.

R. UNIV.
BIBLIOTHEEK
LEIDEN

Die am häufigsten vorkommende Nierengeschwulst ist ohne Zweifel das Hypernephrom. Paul Grawitz hat als erster im Jahre 1883 auf die Besonderheit dieser Tumoren hingewiesen. Er stellte fest, dass diese Gewächse in ihrem Aussehen weitgehend mit der Struktur der Nebennierenrinde übereinstimmen und spricht daher die Vermutung aus, dass die Tumoren ihren Ausgang von verlagerten Keimen der Nebenniere nehmen. Er sieht also in ihnen fortgewucherte Stücke **von versprengten Nebennierenkeimen.** Als Beweis für diese Ansicht führt er folgende Punkte an:

1. Die Lage des Tumors. Das Hypernephrom hat seinen Sitz meist im oberen Pol der Niere, wo auch vorwiegend die versprengten Nebennierenkeime gefunden werden.
2. Die Beschaffenheit der Zellen. Diese weichen in ihrem Aussehen durchaus von dem der Harnkanälchenepithelien ab.
3. Der Fettgehalt der Zellen. Dieser Fettgehalt ist charakteristisch für die Zellen der Nebennierenrinde, während er in den Harnkanälchenepithelien nicht vorkommen kann, ohne dass diese zugrunde gehen würden.
4. Die Abkapselung des Tumors. Die Geschwulst wird meist durch eine bindegewebige Kapsel vom Nierengewebe abgegrenzt. Dies findet sich ebenso bei den nicht geschwulstmässig weiterentwickelten versprengten Nebennierenkeimen.
5. Die Anordnung der Zellen. Diese sind meist in regelmässigen Zügen und Strängen angeordnet, wie es dem Bilde der Nebennierenrinde entspricht,

Von dem Glykogengehalt der Hypernephromzellen erwähnt Grawitz nichts. Lubarsch befasste sich später eingehend damit. Er stellte fest, dass **Glykogen in ganz besonderem Masse in den Hypernephromzellen** vorkommt, sodass es als weiteres charakteristisches Kennzeichen des Hypernephroms gelten kann. Weiterhin sieht Lubarsch darin auch eine Begründung der suprarenalen Entstehung des Hypernephroms, denn die aus embryonalen Keimen scih entwickelnden Tumoren sind besonders reich an Glykogen (Langhans)!)

Als weitere histologische Kennzeichen für die typischen Hypernephroiden Gewächse gibt Lubarsch folgende an:

1. dicht aneinander liegende, meist in gleicher Richtung verlaufende Zellstränge, die nur durch ein äusserst feines gefässführendes Bindegewebe oder lediglich durch Haargefässe voneinander getrennt sind.
2. Vieleckige Gestalt der gewöhnlich in zwei oder mehreren Reihen in den einzelnen Strängen und Säulen aneinander liegenden Zellen.
3. reichlicher Fett- oder Lipoidgehalt dieser Zellen.
4. Fehlen von Hohlräumen oder höchstens Auftreten von unregelmässigen Spalten in der Mitte der Neubildung, oft im Gebiete kleiner Blutungen.

Dieses Bild entspricht bis in viele Einzelheiten hinein der zona fascicularis der Nebennierenrinde. Doch durchaus **nicht immer bietet das Hypernephrom der Niere ein so typisches Aussehen** mit so deutlich ausgeprägter Ähnlichkeit mit der Nebennierenrinde. Diese dann als **atypische Hypernephrome** bezeichneten Tumoren beschreibt Kaufmann folgendermassen:

„Bei der atypischen Form wird der Bau viel unregelmässiger. Die Zellen sind oft grösser, polymorph, oft unscharf begrenzt. Der Bau ist teils alveolär (wie im Carzinom), teils sieht man sehr vielgestaltige Zellen, darunter auch öfters Riesenzellen mit Riesenkernen und es fehlt jede alveoläre Anordnung: das Bild ist mehr arkomartig. Daneben aber kann man wieder Stellen sehen, die die grösste Ähnlichkeit mit typischen, an Nebennierenbau erinnernden Hypernephromen darbieten und auch einfaches und doppelbrechendes Fett und Glykogen enthalten."

Borst erwähnt bei den Hypernephromen „atypische Sarkomformen", Tumoren mit diffusem Wachstum der Zellen, geringer Neigung zu Lipoidspeicherung, sowie atypischen Zellgestalten, ferner Auftreten von Rund- und Spindelzellen, die in ihrer Gruppierung die Charaktere des gewöhnlichen Sarkoms zeigen. So kann das Hypernephrom die verschiedenartigsten Bilder zeigen. Kostschenko schlägt deshalb vor, die Hypernephrome in „typische" und „atypische" Formen einzuteilen, wobei er die atypischen wie folgt kennzeichnet: „Verschiedenartige Gruppierung der Parenchymzellen, stärkere Polymorphie sowohl in der Grösse als auch in der Form, das Auftreten von drüsig-zystösen Gebilden, die grössere Tendenz zum Verfall des Stromas und Parenchyms zeigen."

Lubarsch teilt diese atypischen Hypernephrome wiederum ein in:

a) die im wesentlichen typischen Formen, die sich nur durch

eine grössere Vielgestaltigkeit der Zellen und gelegentliche stärkere Zerfallserscheinungen auszeichnen.

b) die Formen mit unregelmässig zwischen rein hypernephroide Abschnitte eingestreute Zysten und Zotten.

c) die Formen mit scharfer Abgrenzung, wo ein Teil des Gewächses rein typisch hypernephroiden und ein anderer Teil rein oder fast rein zystisch-zottigen Bau zeigt.

d) die ganz abweichenden unregelmässigen Formen, die alle die von Kostschenko angegebenen Abweichungen vom Urbild geben.

So hat man also unter Hypernephromen zu verstehen

1. die rein hypernephroiden Gewächse,
2. die gemischt-hypernephroid-adenomatös, papillären,
3. die ganz atypischen mit höchst unregelmässigen, bald an Nebennieren, bald mehr an Nierengewebe erinnernden Formen,

wobei die erste Gruppe die typischen, die zweite und dritte Gruppe die atypischen Hypernephrome umfassen.

Auf die atypischen Hypernephrome stützen sich haupsächlich die Autoren, die die Grawitz'sche Theorie von der Abstammung aus versprengten Nebennierenkeimen bestreiten. Als erster wandte sich Sudeck gegen diese Theorie. Er vertrat die Ansicht, die **Hypernephrome seien renalen Ursprungs,** doch fand er zunächst nirgends Zustimmung. 1908 trat Stoerk ebenfalls für den nephrogenen Ursprung ein. Er behauptet, dass aus einer diffusen oder umschriebenen Nierenschrumpfung auf dem Wege über Nierenzyste und papilläres Zystom sich die Grawitz'sche Geschwulst entwickle. Stoerk ging dabei aus vom alveolären Adenom, hervorgegangen aus Ersatzbildung der Harnkanälchen. Dieses bilde die Brücke zwischen Hypernephrom und anderen Wucherungsformen des Nierenepitels. Die Ähnlichkeit mit der Nebennierenrinde sei vorgetäuscht durch Harnkanälchenadenome, die auf Grund stärkerer und unregelmässigerer Wucherung der Epithelien solide geworden seien. Er kommt zu dem Ergebnis, dass die Grawitztumoren Lumen-bildende Geschwülste seien und nur von einem Lumenenthaltenden Gewebe ausgehen können, also hier von der Niere. Er verneint die Möglichkeit des Vorkommens von echter Drüsenlumenbildung in der Nebenniere. Im Gegensatz dazu betonen Askanazy und andere (Marchand, Lubarsch), dass auch in der Nebenniere drüsenartige Lumina vorkommen können, und es kein Beweis gegen die suprarenale Abstammung eines Tumors sei, wenn dessen Zellen drüsenschlauchartige Formationen bilden.

Lubarsch nimmt diesen Meinungen gegenüber einen ver-

mittelnden Standpunkt ein. Gemäss der oben erwähnten Einteilung der Hypernephrome in drei Gruppen (siehe S. 5) glaubt er, für die erste Gruppe den hypernephrogenen Ursprung mit Sicherheit annehmen zu dürfen.

Lubarsch sieht den stärksten Beweis dafür in folgenden Punkten:

a) Die Übereinstimmung des Geschwulstgewebes mit der Nebennierenfascicularis in allen wesentlichen Teilen.

b) Die grundsätzliche Übereinstimmung im Bau mit den hyperplastischen Gewächsen der Nebenniere.

c) Die grundsätzliche Abweichung vom Bau der sicher nephrogenen Nierenadenome in Form, Anordnung und Zusammenlagerung der Zellen.

d) Ihr ganz überwiegendes Vorkommen in den Organen, in denen auch Nebennierenknötchen am häufigsten gefunden werden.

Für die zweite Gruppe, für die gemischt hypernephroid-adenomatös-papillären Blastome der Nieren, nimmt Lubarsch für den hypernephroiden Teil auch hypernephrogenen Ursprung an, während er den adenomatösen Anteil auf eingeschlossene Harnkanälchen zurückführt. Also ist hierfür ein gemischter suprarenal-renaler Ursprung anzunehmen.

Für die letzte Gruppe lässt Lubarsch die Frage der Histogenese offen, da mit Sicherheit kein Ursprung festzustellen ist.

Dietrich trennt in seinem Lehrbuch „Allgemeine Pathologie und Anatomie" die typischen Hypernephrome mit ausgesprochener Ähnlichkeit mit der Nebennierenrinde von den „dem Nebennierengewebe nur bedingt ähnlichen" Geschwülsten. Damit meint er die Tumoren, die ausser nebennierenrindenähnlichen Partien drüsig-zystische Gebilde enthalten. Diese zeigen „auch Ähnlichkeit mit Rindenadenomen und werden vielfach auch von solchen abgeleitet".

Aschoff dagegen schreibt über die Hypernephrome ohne sie in typische oder atypische einzuteilen: „Jetzt wird die Anschauung vertreten, dass es sich nur um stärker entwickelte mesotheliale Missbildungen der Niere selbst handelt".

Aus dem Gesagten ist zu entnehmen, wie sehr umstritten die Genese der Hypernephrome ist und wie schwierig es ist, hier ein sicheres Urteil zu fällen. Besonders trifft dies für die atypischen Hypernephrome mit weitgehender Anaplasie des Gewebes zu. Diese kann so weit gehen, dass es für den Pathologen oft schwer ist, aus dem mikroskopischen Bild allein die sichere Diagnose eines Hypernephroms zu stellen.

Herr Professor E. Kirch übertrug mir nun die Aufgabe, die in den letzten 8 Jahren im Erlanger Pathologischen Institut am zugesandten Operationsmaterial sowie bei Leichensektionen festgestellten Hypernephromfälle näher zu untersuchen, zu verfolgen und kritisch sowie statistisch auszuwerten. Ich stützte mich dabei auf ein Gesamtmaterial von 80 Fällen, die in der Zeit vom 1. Nov. 1928 bis 31. Okt. 1936 im Institut beobachtet wurden. Davon wurden in 70 Fällen die Diagnose auf Grund von operativem Material gestellt, und in 10 Fällen wurde sie bei Leichensektionen erhoben. Bei 7 Fällen konnte die Diagnose zu Lebzeiten gesichert und später die Leichensektion hinzugefügt werden. In 6 Fällen wurde die Diagnose lediglich aus Metastasen gestellt.

Bei dem Operationsmaterial handelt es sich zum Teil um Patienten der urologischen Abteiluug der Chir.-Univ.-Klinik zu Erlangen, zum anderen Teil um Einsendungen von auswärtigen Krankenhäusern und Ärzten. Die klinischen Angaben konnten also teils aus den Krankenblättern der Chir. Klinik entnommen werden, teils wurden deswegen Erkundigungen bei den betreffenden Krankenhäusern bezw. Ärzten eingeholt.

Um das ganze Material übersichtlich zu gestalten, wurde alles Wesentliche zusammengefasst und in einer grossen Tabelle dargestellt (Tabelle I). Dort bringe ich zunächst Angaben über Geschlecht und Alter des Patienten, den Sitz des Primärtumors sowie der Metastasen. Es folgen dann einige kurze Angaben über den klinischen Verlauf, dann über das makroskopische Aussehen, und schliesslich folgt eine kurze Beschreibung des histologischen Bildes.

Die Fälle verteilen sich auf die 8 Jahre wie folgt:

vom	1.	Nov.	1928	bis	31.	Okt.	1929	=	4	Fälle
„	1.	„	1929	„	31.	„	1930	=	15	„
„	1.	„	1930	„	31.	„	1931	=	10	„
„	1.	„	1931	„	31.	„	1932	=	14	„
„	1.	„	1932	„	31.	„	1933	=	5	„
„	1.	„	1933	„	31.	„	1934	=	11	„
„	1.	„	1934	„	31.	„	1935	=	14	„
„	1.	„	1935	„	31.	„	1936	=	7	„

Die Häufigkeit schwankt also zwischen dem Minimum von 4 Fällen im Jahre 1928/29 und dem Maximum von 15 Fällen im Jahre 1929/30.

Betrachten wir an Hand der Tabelle zunächst die **Verteilung der Hypernephrome auf die beiden Körperseiten,** so können wir feststellen, dass von insgesamt 80 Fällen **38 mal die linke, 34mal die rechte Niere befallen ist;** in einem Falle und zwar im Falle 16 sind beide Nieren betroffen, worauf weiter unten noch besonders zurückzukommen sein wird. Siebenmal

fehlen die Angaben. Die Verteilung ist also ziemlich gleichmässig; sodass man nicht von der Bevorzugung einer Seite sprechen kann. Von den 38 linksseitigen Hypernephromen sind 13 bei Frauen, 25 bei Männern zu finden, die rechtsseitigen Hypernephrome elfmal bei Frauen und 23 mal bei Männern. Ziehen wir nun einige grössere Zusammenstellungen aus der Literatur zum Vergleich heran, so sehen wir, dass hinsichtlich der betroffenen Körperseiten nirgends ein auffallendes Überwiegen einer Seite zu bemerken ist. So gibt Albarran von 78 Fällen an, dass 32 rechts (16 weiblich, 16 männlich), und 46 links (32 männlich, 14 weiblich) sassen. Nach Paschen verteilen sich 201 Hypernephrome folgendermassen:



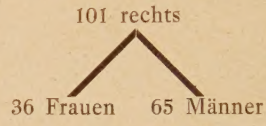

Es besteht also vielleicht bei Albarran ein geringes Überwiegen der linksseitigen Hypernephrome, während bei Paschen so gut wie gar kein Unterschied besteht. Man kann also aus unseren eigenen Befunden in guter Übereinstimmung mit den Literaturangaben den Schluss ziehen, dass die **Hypernephrome der Niere rechts und links etwa gleich häufig auftreten.**

Ein gewisses Interesse verdient der Fall Nr. 16, bei dem, wie erwähnt, **beide Nieren betroffen** sind. Es handelt sich hierbei um einen 59jährigen Mann; der klinische Verlauf ist aus der Tabelle zu ersehen. Zunächst wurde die rechte Niere wegen Hypernephroms operativ entfernt, dann fand sich später bei der Sektion auch in der linken Niere ein Hypernephrom. Es fragt sich nun, ob es sich um zwei primäre Tumoren oder um eine Metastasenbildung in einer der beiden Nieren handelt. Die Möglichkeit, dass es sich um die gleichzeitige Bildung zweier primärer Hypernephrome handelt, ist durchaus zuzugeben. Doch ist es wohl wahrscheinlicher, wenn man annimmt, dass der Tumor in der linken Niere eine Metastase darstellt.

Für diese Annahme spricht:

1. die Lokalisation des Tumors der linken Niere am unteren Pol, während sonst das Hypernephrom für gewöhnlich im oberen Pol der Niere sich befindet, so auch in der vorher operativ entfernten rechten Niere dieses Falles;
2. der Umstand, dass das rechtsseitige Hypernephrom grösser als das linksseitige ist und allein klinisch in Erscheinung trat.
3. die völlige Übereinstimmung des histologischen Aussehens beider Tumoren.

Eine Tochterherdbildung eines Hypernephroms in der anderen

Tabelle I

Kennzeichen des Inst. Nr.	Geschlecht	Alter	Sitz des Nierentumors	Metastasen	Klinischer Verlauf
1 E 802/28	w.	55	r. N.	keine	unbekannt
2 E 197/29 S 57/30	m.	45	l. N.	–	Vor 2 Jahren 14 Tage lang Hämaturie. Jetzt wieder stärkere Hämaturie, keine Schmerzen. Unter dem Rippenbogen ziemlich fester Tumor tastbar. Exstirpation der linken Niere. Nach 5 Tagen Tod an Pneumonie
3 E 475/29	m.	62	l. N.	—	unbekannt
4 E 681/29	m.	45	r. N.		Seit 4 Jahren Schmerzen im rechten Unterbauch. Seit 3 Monaten heftigere Anfälle, keine Hämaturie. Nephrektomie. Hist. Unt. Nach Operation noch einige Zeit Schmerzen, weiterer Verlauf unbekannt
5 E 1223/29	w.	49	**l. N.**	Lungen, Becken	März 1929 geringe Schmerzen in der Lendengegend. Tastbarer Tumor, Gewichtsverlust, Mattigkeit. Röntgenunters. ergibt ausserdem Tumoren in Lunge und Becken. Erfolgl. Röntgenbestrahl. Rascher Verfall. Tod im Sept. 1929. Hist. Unt. ergibt Hypernephrom.
6 E 1545/29	w.	44	l. N.		Eingeliefert wegen Blasenpolyp. Geringe Schmerzen. Tastbare Geschwulst im linken Oberbauch. Nepkrektomie. Hist. Unt. Fieber. Hämatombildg. Tod nach 5 Tagen
7 E 59/30	m.	56	l. N.	—	Vor 1 Jahr Schmerzen, kein objekt. Bef. Jetzt Hämaturie, Schmerzen, tastbarer Tumor links. Nephrekt. Hist. Unt. Cute Wundheilung
8 E 182/30	m.	51	**l. N.**	l. Nebenniere, Leber, Pleura, Schilddrüse	15. Nov. Hämaturie, keine Schmerzen, unter linkem Rippenbogen faustgrosser Tumor tastbar. Erfolg. Röntg. Bestr. Rascher Verfall, Bronchopneumonie. 21. XI. Tod
9 E 887/30	w.	55	l. N.	1929 **Schulterblatt.** 1930 **Lunge**	1929 Zerstörung d. Scapula durch Wachstum Exstirpation. Hist. Unt. Auf Grund der hist. Diagnose Nierenunters. Nephrekt. 1930 Lungenmetastasen. Exitus.
10 E 828/30	w.	54	**l. N.**	Narbenrezidiv	1929 Hypernephromoperation links. Nach $1^1/_2$ Jahren Narbenrezidiv. Excision desselben. Weiterer Verlauf unbekannt

Makrosk. Aussehen	Histologisches Bild
Taubeneigrosser schwefelgelber Tumor	Stellenweise Ähnlichkeit mit Nebennierenrinde, reichlicher Fettgehalt, Glykogengehalt, vielfach frische und ältere Blutungen. Nierenrest druckatrophisch und lymphozytär infiltriert
Gänseeigrosser gelbfleckiger Tumor	Typisches Hypernephrom, ausgesprochene Ähnlichkeit mit Nebennierenrinde. Reichlicher Fettgehalt, wenig Mitosen
Männerfaustgrosser Tumor	Ausgesprochene Ähnlichkeit mit Nebennierenrinde, deutlicher Fettgehalt, fast keine Mitosen. Diagnose: Typ. Hypernephrom
Niere grösstent. v. knoll. Tumor eingenom., goldgelbfl. grauweiss	Typisches Hypernephrom mit hohem Lipoidgehalt, ausgesproch. Ähnlichkeit mit Nebennierenrinde, reichliches Stroma. Einbruch in kleine Gefässe
Niere enthält einz. Knollen b. Hühnereigrösse	Atypisches Hypernephrom: epitheliale grosse helle Zellen, Gewisse Ähnlichkeit mit Nebennierenrinde, in der Hauptsache indifferent. Wenig Fett. Zellpolymorphie, Riesenzellen. Riesenkernzellen
Kleinapfelgrosser Tumor, gelb weich	Adenomartiges Aussehen, hoher Fettgehalt, viel Mitosen, Einbrüche in kleine Gefässe, Lymphozytäre Infiltration des Nierengewebes
Knotiger, bunter, gänseeigrosser Tumor	Hochdifferenziertes Hypernephrom, adenomartig. Hoher Fettgehalt. Grosse Zellen, geringe Polymorphie, wenig Mitosen
	Feines Stroma von netzartiger Anordnung, deutlich alveolärer Bau. Epitheliale helle Zellen. Diagnose: Hypernephrom
Scapula: Tumormass. m. Hämorrhagien, gelbgefleckt	a) Scapula: Infiltrierendes Wachstum in Knochen, Bindegewebe und Muskulatur. Grosse helle Zellen, fetthaltig. Deutliche Ähnlichkeit mit Nebennierenrinde, Blutungen. Diagnose: Metastase eines Hypernephroms, b) Niere: gleiches Bild, Einbruch i. Nierenvene, intravasculärer Geschwulstthrombus
Rezidiv: Bohnengr. gelbl. bräunliches Gewebsstück	Hypernephrommetastase: grosse helle, epitheliale Zellen mit starkem Fettgehalt. Reichlich zarte Gefässe. Bindegewebszüge im Tumor

Kennzeichen des Inst. Nr.	Geschlecht	Alter	Sitz des Nieren-tumors	Metastasen	Klinischer Verlauf
11 E 1259/30 S 239/30	m.	46	r. N.	–	Vor 3 Jahren starke Hämaturie, einige Tage dauernd. Jetzt starke Hämaturie, Schüttelfrost, Nephrektomie. Hist. Unt. Nach 2 Tagen Tod an Kreislaufschwäche
12 E 1300/30	w.	?	r. N.	Lunge	unbekannt
13 E 1358/30	m.	49	l. N.	—	unbekannt
14 E 1465/30	w.	59	r. N.	—	unbekannt
15 E 1484/30	w.	52	—	rechte Becken-schaufel	unbekannt
16 E 1752/30 S 345/30	m.	59	**r. N.** u. l. N.	—	Am 13. 10. 30 Verdacht auf „Blasenblutung". 19. 10. heftige kolikartige Schmerzen. Apfelgrosser Tumor tastbar. Nephrektomie. Zunehmende Oligurie. Tod am 2. 11. an Urämie und Herz-schwäche
17 E 1772/30	m.	?	l. N.	–	Tumor fühlbar vom linken Rippenbogen bis zum Nabel. Geringe Hämaturie. Keine Schmerzen. Nephrektomie. Tod kurz nach der Operation
18 E 2120/30	w.	61	l. N.	—	Seit Oktober 1930 geringe ziehende Schmerzen im linken Oberbauch. März 1931 ist ein Tumor tastbar, geringe Hämaturie. Nephrektomie. Weiterer Verlauf unbekannt
19 E 516/31	m.	65	r. N.	—	unbekannt
20 E 401/31	m.	51	l. N.	—	September 1929 nach Unfall Blutharn und Schmerzen. November 1930 plötzlich starke Blutung, geringe Schmerzen bis an die Spina reichender Tumor, Nephrektomie. Nachuntersuchung 1932 ergebnislos

Makroskop. Aussehen	Histologisches Bild
2 gelbweisse kirschgrosse Knoten im ober. Pol	Tumor vom Bau der Nebennierenrinde. Helle blasige Zellen mit grossen Kernen. Gefässreich. Mitosen selten Diagnose: Hypernephrom
Kirschgrosser Knoten am Hilus der Niere. Grauweisse Knoten der Lunge	Gleiches Bild in Niere und Lunge: Ähnlichkeit mit der Nebennierenrinde, reichlicher Fettgehalt, epitheliale blasige Zellen. Im Nierentumor Einbruch in ein Gefäss
Gut abgekapselter taubeneigrosser Tumor	Ähnlichkeit mit Nebennierenrinde, fetthaltige, helle, blasige Zellen, dazwischen Blutgerinnsel. Fast angiomatöser Bau. Arteriosklerotische Schrumpfungsherde. Diagnose: typisches Hypernephrom
Mannsfaustgross. gelbbräunlicher Tumor a. Nierenpol umkapselt	Typisches Hypernephrom, grösstenteils nekrotisch mit ausgedehnten älteren Blutungen. Kein Gefässeinbruch
Faustgrosser Knochentumor	Grösstenteils typisches Hypernephrom, stellenweise arkomähnlich. Frische Blutungen. Gefässeinbrüche. Wächst infiltrierend
Rechts: Apfelgr. knotiger Tumor im ob. Nierenpol Links: Derber Tumor am unt. Pol	Beiderseits wenig Lipoid enthaltendes, ziemlich indifferentes Hypernephrom. Mässig viel Mitosen. Rechts Einbruch ins Nierenbecken und in Nierenvene
Kindskopfgrosser Tumor	Typisches Hypernephrom: ausgesprochene Ähnlichkeit mit der Nebennierenrinde, grosser Fettgehalt, wenig Mitosen, einige Blutungen
Multiple gelbl. Knoten bis Kirschgrösse	Hypernephrom von hochdifferenziertem Bau. Grosse, helle, stark fetthaltige Zellen, nur stellenweise kleinere Zellen, mässig viel Mitosen
Reichliche dicht gelagerte Knoten	Hypernephrom mit ausgeprägter Ähnlichkeit mit der Nebennierenrinde und mässigem Fettgehalt. Viel Mitosen, Nekrosen
Faustgrosser, weicher Knoten, graugelblich	Hypernephrom mit grossen epithelialen Zellen Fettgehalt, Blutungen, Einbruch ins Nierenbecken

Kennzeichen des Inst. Nr.	Geschlecht	Alter	Sitz des Nierentumors	Metastasen	Klinischer Verlauf
21 E 767/31	m.	54	r. N.	—	Januar 1931 Schmerzen, im Februar heftiger, kolikartig. März ausserdem Hämaturie. Tumor nicht tastbar. Nephrektomie. Nachuntersuchung 1933 ergebnislos
22 E 1192/31	m.	52	l. N.	-	Seit ½ Jahr trüben Urin. Zunehmende Schmerzen nach vorne ausstrahlend. Gewichtsverlust. Links harter höckriger Tumor tastbar. Nephrektomie. Nach ½ Monat Tod an Urämie. Keine Sektion
23 E 1243/31	w.	49	l. N.	—	unbekannt
24 E 1531/31	m.	56	r. N.		September 1930 schmerzlose Hämaturie. Juli 1931 Hämaturie, darnach Urinverhaltung, geringe Kreuzschmerzen. Tumor nicht sicher tastbar, Röntgenologisch deutlich. Nephrektomie. Nachuntersuchung 1933 ergebnislos
25 E 1532/31	m.	65	r. N.	–	Juni 1931 Blutharn, keine Schmerzen. Aug. 1931 Schmerzen, Tumor tastbar, kein Gewichtsverlust. Nephrektomie. Untersuchung 1932: zuweilen geringe Schmerzen i. Oberbauch, links
26 E 2025/31	w.	58	?	**Humerus** links	unbekannt
27 E 2069/31	w.	63	?	**Kniegelenk**	September 1931 Schmerzen und Schwellung am Kniegelenk. Röntgenbild ergab Tumor im obersten Tibiateil. Exartikulation nach Gritti. Hist. Unt. Primärtumor nicht gefunden. Tod ½ Jahr später. Näheres unbekannt
28 E 2173/31	w.	53	l. N.	-	1928 angebl. Nierensteinkolik. November 1931 geringe Schmerzen, Hämaturie. Vorwölbung links zwischen Nabel und Rippenbogen. Nephrektomie. Nachuntersuchung 1933 ergebnislos
29 E 2238/31	m.	52	?	**Oberarm** links	Verlauf unbekannt
30 E 2552/31	w.	57	r. N.	- -	Dezember 1931 Nephrektomie. Vorher seit ¾ Jahren dauernde Hämaturie, keine Schmerzen. Bis 1936 gesund

Makroskop. Aussehen	Histologisches Bild
Zwetschgengroß. höckriger Tumor. Gelb mit rötlich. Flecken	Typisches Hypernephrom: Nesterförmig angeordnete helle blasige fetthaltige Zellen. Reichlich Gefässe. Einbruch in das Nierenbecken
Über faustgrosser Tumor mit fast völliger Zerstörg. der Niere	Vielfach vorhandene Ähnlichkeit mit Nebennierenrinde. Mässiger Fettgehalt. Wenig Mitosen. Einbruch in Nierenvene und thrombenartiges Weiterwachsen in dieser. Das Nierenbecken fast ausgefüllt von Tumormaterial
Nierengewebe von kleinen weissgrauen Knot. durchsetzt	Blasige Zellen, wenig Ähnlichkeit mit der Nebennierenrinde. Geringer Fettgehalt. Diagnose: wenig hochdifferenziertes Hypernephrom
Apfelgrosser Tumor im ober. Pol. Graugefärbt	Typisches, ziemlich hochdifferenziertes Hypernephrom. Einbruch in kleine Gefässe nachweisbar. Einbruch ins Nierenbecken. Diagnose: hochdifferenziertes Hypernephrom
Am oberen Pol faustgr. Tumor mit auffallend breit. u. prallgefüllten Bluträumen	Helle, blasige Zellen vom Typ der Nebennierenrinde, stark Lipoid-haltig, Einbruch in Gefässe nicht nachweisbar. Diagnose: typisches Hypernephrom
	Ähnlichkeit mit der Nebennierenrinde. Alveolärer Bau. Helle, fetthaltige Zellen. Reichlich Blutgefässe. Mitosen. Dringt stellenweise ins Knochenmark. Diagnose: Hypernephrommetastase
Schwammigweiches weissgraues Gewebe von Faustgrösse	Epithelialer Tumor vom Bau der Nebennierenrinde. Fettgehalt nur teilweise. Stellenweise wie Adenoca. Viel Kapillaren. Nekrosen. Reaktiv entzündliche Zellinfiltration
Kindskopfgrosser gelblicher Tumor mit rot. Flecken, fast kein Nierengewebe vorhand.	Mässiger Fettgehalt. Zahlreiche Riesenzellen und Riesenkernzellen. Viel Mitosen und Nikrosen. Einbruch in Nierenbecken und Ureter, sowie in kleine Venen. Diagnose: ausgedehntes Hypernephrom der ganzen Niere
	Typisches Hypernephrom. Ausgesprochene Ähnlichkeit mit der Nebennierenrinde. Viel Fett. Reichlich dünne Gefässe. Einige Riesenzellen
Walnussgrosser bunter Tumor, abgekapselt	Typisches Hypernephrom. Kein Gefässeinbruch

Kennzeichen des Inst. Nr.	Geschlecht	Alter	Sitz des Nieren-tumors	Metastasen	Klinischer Verlauf
31 E 57/32	m.	22	r. N.	**Hoden?**	August 1931 faustdicke Schwellung des linken Hodens und Nebenbodens, Druckschmerzhaft. Operative Entfernung, keine hist. Unt. Januar 1932 grosser Tumor links tastbar. Keine Hämat. Probeexcission hist. Unt. keine Nephrektomie, nach kurzer Zeit Exitus
32 E 190/32 S 29/32	m.	53	**r. N.**	Retroperiton.Fettgew. Schilddr. Lunge	Plötzl. Hämaturie, rechts Tumor tastbar. Nephrektomie. Hist. Unt. Nach 3 Wochen Tod: Bronchopneumonie, Lungenödem, Dil. d. lk. Herzens. Trübe Schwellung d. l. N., Urämie
33 E 1172/32	m.	53	r. N.	—	Seit 5 Wochen Hämaturie, Gewichtsverl. Rechte Seite druckempfindlich. Nephrekt. Erkrankte 7 Monate darnach (Art der Beschwerden unbekannt) und starb
34 E 1333/32	m.	31	**l. N.**	Zwerchf., Pleura Lunge Sternum Leber	1931 geringe Hämaturie, kein Tumor nachweisbar. Januar 1932 Nephrektomie links, keine hist. Unt. Juni 1932 fortschreitende Kachexie, Tod. Sektion ergab die Metastasen
35 E 1521/32	m.	36	r. N.	-	Januar 1932 geringe Hämaturie. Juli stärker, kugelige Resistenz beim Einatmen fühlbar, keine Schmerzen. Nephrektomie gute Heilung. 1936 Nachuntersuchung ergebnislos
36 E 1731/32	m.	54	l. N.	—	unbekannt
37 E 1786/32	m.	45	**r. N.**	Narbenrezidiv	unbekannt
38 E 1839/32	m.	58	l. N.	-	Starker Druckschmerz über dem linken Beckenkamm. Hämaturie, Schmerzen, rasches Wachstum des Tumors. Nephrektomie gute Heilung. Nachuntersuchung 1936 ergebnislos
39 E 1857/32 E 3129 34	m.	48	**l. N.**	Narbenrezidiv Wirbelsl. Lunge	Juni 1932 fast Anurie, Hämaturie. Links grosser Tumor tastbar. Später starke Schmerzen. Nephrektomie. Hist. Unt. 1934 Narbenrezidiv. Tod Juni 1934. Sektion ergab Metastasen
40 E 1874/32	m.	66	?	Rezidiv	unbekannt

Makroskop. Aussehen	Histologisches Bild
Mandelkerngroß. derb gelbes Gewebsstück	Epitheliale fetthaltige Zellen. Viel Mitosen. Diagnose: typisches Hypernephrom
Mannsfaustgroß., gelb und rot gefleckter Tumor	a) Niere: weitgehende Ähnlichkeit mit der Nebennierenrinde, durchweg fetthaltig. Stellenweise wie Adenoca, mit zystenartigen Hohlräumen, die papillär-epitheliale Excrescenzen aufweisen. Einbruch in Vena renalis. Geschw. Thromben bis in Vena cava inferior. b) Metastasen: typisches Hypernephrom
Zentral gelegener pflaumengrosser Tumor	Grosse Ähnlichkeit mit Nebennierenrinde. Durchweg grosser Fettgehalt, Blutungen. Einbruch in Vena renalis. Diffuse nichteitrige interstitielle Entzündung des Nierengewebes
	Metastasen: Hypernephrom, zum Teil typisch (Ähnlichkeit mit Nebennierenrinde, Fett, grosse Zellen), zum Teil sarkomähnlich mit weniger Fett
Walnussgrosser gelblicher Tumor	Typisches Hypernephrom ohne Gefässeinbrüche
Bohnengrosses weißgraues Stück aus Nierengeschw.	Grosse rundliche, fetthaltige Zellen in Nestern und Strängen angeordnet. Zellpolymorphie. Ältere Blutungen. Diagnose: Typisches Hypernephrom
Faustgrosser Tumor am ob. Nierenpol	a) Niere: Hypernephrom, teils nesterförmig, teils strangförmig angeordnete Zellen. Stellenweise polymorphe bis spindelförmige Zellen: sarkomähnlich. Reichlicher doch unregelmässiger Fettgehalt. Ausserdem papilläres Rindenadenom der Niere b) Rezidiv: gleiches Bild
Taubeneigrosser abgekapselter gelblicher Tumor	Ausgesprochene Ähnlichkeit mit der Nebennierenrinde. Reichlicher Fettgehalt. Einbruch ins Nierenbecken. Diagnose: typisches Hypernephrom
Walnussgrosser Tumor	a) Nierentumor: Hypernephrom von alevolärem Bau. Fettgehalt, Mitosen. Reaktiv entzündliche Zellinfiltration. b) Rezidiv: Typisches Hypernephrom
Bohnengrosses Gewebsstück	Wenig hochdifferenziertes Hypernephrom

Kennzeichen des Inst. Nr.	Geschlecht	Alter	Sitz des Nierentumors	Metastasen	Klinischer Verlauf
41 E 2294/32	w.	32	r. N.	—	Patient bemerkt Anschwellung des Leibes, keine Hämaturie, keine Schmerzen, Nephrekt. Heilung
42 E 653/33	m.	47	r. N.	—	Februar 1933 schmerzlose Hämaturie. März wieder Schmerzen. Häufiger Harndrang. Tumor tastbar. Nephrektomie. Tumor mit Psoas verwachsen. Nachunters. 1934 ergebnislos
43 E 868/33	w.	66	l. N.	—	unbekannt
44 E 2193/33	m.	60	**l. N.**	Lunge	Rasch wachsender grosser Tumor tastbar. Keine Schmerzen, Hämaturie. Gewichtsverlust. Nephroureterektomie. Nach ½ Jahr Lungenmetastasen. Röntgenbestrahlung. Ein Jahr nach Operation Exitus
45 E 2439/33	m.	41	r. N.	perirenales Fettgewebe	Plötzlich starke Hämaturie. (½ Liter Blutverlust), dumpfe Schmerzen. Im rechten Oberbauch beim Einatmen fühlbare Resistenz. Nephrektomie. Weiterer Verlauf unbekannt
46 E 2627/33	w.	57	r. N.	–	Seit Oktober 1933 Gewichtsabnahme, geringe Schmerzen. Nov. 1933 starke Hämaturie, Nephrektomie. Gute Wundheilung. Nachunters. 1935 ergebnislos
47 E 2629/33	w.	61	r. N.	—	Seit 4 Monaten Gewichtsverlust. Schwellg. und Schmerzen in Lebergegend. Unterhalb der Leber tastbarer Tumor. Nephrektomie. Nachunters. 1935 ergebnislos
48 E 227/34	m.	38	r. N.	—	unbekannt
49 E 1091/34 S 130/34	m.	64	**l. N.**	Lunge, Brustwand	Deutl. tastb. Tumor, Hämaturie, Schmerzen. Nephrekt. Tod kurz nach der Operation. Sektionsbefund: Metastasen. Tumorthrombus in Nierenvene und vena cava inf. Tumorembolie in kleineren Lungenarterienästen. Dil. beider Herzkammern. Lungenödem
50 E 1860/34	w.	29	l. N.	Lunge	Seit ½ Jahr zunehmende Schmerz. Grosser Tumor unter dem linken Rippenbog. Keine Hämaturie. Röntgenol. Lungenmetastasen festgestellt (Seitenstechen). Nephrekt. wegen starker Schmerzen. Tod nach 3 Wochen an zunehmender Entkräftg.

Makroskop. Aussehen	Histologisches Bild
Faustgrosser Tumor, gelb und rotgefleckt	Diagnose: Typisches gefässreiches Hypernephrom mit sicheren Veneneinbrüchen
Apfelgrosser, bunt aussehender Tumor	Ähnlichkeit mit der Nebennierenrinde, fetthaltige Zellen, reichlich Gefässe und Blutungen. Wenig Mitosen, kleinere Nekrosen. Diagnose: typisches Hypernephrom
	Trabeculär aufgebauter Tumor mit lipoidhaltigen Zellen. Einbrüche in kleine Gefässe. Geringe entzündliche Infiltration. Diagnose: Hypernephrom
Kindskopfgrosser Tumor	Grosse, helle Zellen. Ähnlichkeit mit der Nebennierenrinde, viel Mitosen, Nekrosen, Blutpigment, keine Gefässeinbrüche. Diagnose: Hypernephrom
Gänseeigrosser, gelblicher Tumor	Typisches Hypernephrom mit Einbrüchen ins Nierenbecken und in die Vena renalis. Tumor im perirenalen Fettgewebe
Faustgrosser rostbrauner Tumor	Ziemlich indifferentes Hypernephrom. Epitheliale helle Zellen, mässiger Fettgehalt, wenig Mitosen. Nekrosen. Einbruch und Blutung ins Nierenbecken. Bindegewebsbildende Perinephritis
Faustgrosser, weissgelblicher, markiger Tumor	Ähnlichkeit mit der Nebennierenrinde an wenig Stellen ausgeprägt. Mässiger Fettgehalt. Nicht besonders viel Mitosen. Einige Nekrosen. Einbruch in Nierenkelche. Trübe Schwellung der Niere
Apfelgrosses Hypernephrom	Typisches Hypernephrom mit Einbrüchen in die Vena renalis
Über faustgroßer Tumor	Hypernephrom, an einigen Stellen sarkomähnlich (Spindelförmige Zellen).
Kindskopfgrosser Tumor, weich, gelblich und rot gefleckt	Atypisches Hypernephrom: gewisse Ähnlichkeit mit der Nebennierenrinde, in der Hauptsache indifferent, wenig Fett, Zell- und Kernpolymorphie

Kennzeichen des Inst. Nr.	Geschlecht	Alter	Sitz des Nierentumors	Metastasen	Klinischer Verlauf
51 E 1905/34	m.	68	l. N.	—	Hämaturie, keine Schmerzen. links grosser Nierentumor, Nephrektomie 7 Tage nach der Operation. Tod an Urämie. Keine Sektion
52 E 2126/34	w.	54	l. N.	—	Seit Juni 1934 geringe Schmerzen im linken Oberbauch. Im August wird Tumor festgestellt. Exstirpation. Nachunters. nach 1/4 Jahr ergebnislos
53 E 2220/34	m.	69	r. N.	—	Seit langem unbestimmte Schmerzen im Rücken, geringe Hämaturie. Tumor nicht tastbar, doch röntgenologisch festgestellt, Nephrektomie. Nachunters. 1936 ergebnislos
54 E 2611/34	w.	61	r. N.	—	April 1934 kurz dauernde Hämaturie, seitdem ab und zu Schmerzen. Sept. 1934 kindskopfgrosser Tumor im rechten Oberbauch zu tasten. Nephrektomie. Nachunters. 1935 ergebnislos
55 E 2794/34	m.	52	l. N.	—	unbekannt
56 E 2918/34	m.	66	l. N.	—	Seit einigen Monaten langsam wachsender Tumor, keine Hämaturie, erfolglose Röntgenbestrahlung, Nephrektomie, starb einige Wochen später aus unbekannter Ursache
57 E 2931/34	m.	41	**r. N.**	Lunge	August 1934 Hämaturie, die dann des öfteren auftrat. Nov. 1934 Resistenz im rechten Oberbauch zu fühlen. Nephrektomie. Fieber, Benommenheit, Tod. Ursache Gliom. Herzschwäche, Lungenmetastasen
58 E 3156/34 S 398/34	m.	63	l. N.	—	Grosser Tumor fühlbar. Hämaturie, etwas Schmerzen. 4 Tage nach der Operation Exitus an Bronchitis, Bronchopneumonie, Herzversagen
59 E 3447/34	m.	64	l. N.	—	Vor 3 Monaten heftige Schmerzen, starke Blutungen. Schmerzen dauern an, Linke Niere vergrössert. Nephrektomie. Exitus an Herzschwäche, keine Sektion
60 E 103/35	m.	52	**r. N.**	Peritoneum	Seit 2 Jahren ab und zu geringe Schmerzen bei Bewegung. Verschiebl. Nierentumor rechts, geringe Hämat. Erfolgl. Röntgenbestr. Nephrektomie. Nach 1/2 Jahr raschwachsendes Rezidiv. Tod 1/2 Jahr nach Op.

Makroskop. Aussehen	Histologisches Bild
—	Tumor teils vom Charakter eines Hypernephroms, teils eines papillären Zystadenoms. Alle Zellen fetthaltig. In den Zysten geronnenes Eiweiss mit abgeschilferten Epithelien
Kindskopfgrosser umkapselter gelblicher Tumor	Hypernephrom von wechselnd hoher Differenzierung, zum Teil von trabeculärem Bau, zum Teil fast sarkomähnlich. Reichlich dünne Gefässe, Einbruch ins Nierenbecken und Ureter
Haselnussgrosser Tumor	Deutliche Ähnlichkeit mit der Nebennierenrinde, helle, grosse fetthaltige Zellen, wenig Mitosen. Diagnose: typisches Hypernephrom
Kindskopfgrosser weissgrauer Tumor	Epitheliale Zellen, gross, hell gebläht, doch nicht besonders fettreich. Vielfach drüsenschlauchartige Formationen, reichlich Mitosen. Diagnose: Hypernephrom
Faustgrosser Tumor	Atypisches Hypernephrom von wechselnder Differenzierung, zum Teil ausgesprochene Ähnlichkeit mit der Nebennierenrinde, zum Teil sarkomähnlich. Fleckförmige Nekrosen, reichlich Gefässe
Gänseeigrosser weicher Tumor	Typisches Hypernephrom (deutliche Ähnlichkeit mit der Nebennierenrinde, starker Fettgehalt, mässig viel Mitosen). Einige Stellen mehr sarkomähnlich
Faustgrosser, weicher Tumor	Deutliche Ähnlichkeit mit der Nebennierenrinde, mässig reichlicher Fettgehalt. Mitosen, Nekrosen. Einbruch in die Nierenvene und ins Nierenbecken
—	Typisches Hypernephrom, ausgeprägte Ähnlichkeit mit der Nebennierenrinde, viel Fett, reichlich Gefässe, Einbruch in die Nierenvene
Gänseeigrosser Tumor	Wenig fetthaltiges Hypernephrom ohne Gefässeinbrüche. Ältere Pyelitis und frische eitrige Pyelonephritis
Feigengrosses Tumor-excissionsstück, graugelb	Hypernephrom: Ähnlichkeit mit der Zona fasciculata der Nebennierenrinde. Reichlicher Fettgehalt, wenig Mitosen, reichlich Nekrosen. Keine Gefässeinbrüche

Kennzeichen des Inst. Nr.	Geschlecht	Alter	Sitz des Nierentumors	Metastasen	Klinischer Verlauf
61 E 428/35	m.	59	l. N.	—	Vor 5 Jahren kurzdauernde Hämaturie. Jetzt nach Unfall wieder Hämaturie und Schmerzen. Tumor testbar. Nephrektomie. Nachunters. 1936 ergebnislos
62 E 486/35	w.	54	l. N.	—	unbekannt
63 E 552/35	m.	60	l. N.	—	Seit Herbst 1934 Mattigkeit, Gewichtsverlust. Januar 1935 grosser linker Nierentumor. Wegen schlechtem Allgemeinzustandes keine Op. Röntgenbestr., fortschreitender Verfall, Tod im Febr. 1935
64 E 1279/35	m.	59	**l. N.**	Unterkiefer, Gesichtshaut Zunge Lunge	Januar 1935 schmerzlose Hämaturie. Links deutlicher Tumor tastbar, keine Schmerzen. Nephrektomie (nicht untersucht). April 1935 Auftreten der Metastasen, operat. Entfern. d. Hautmetast. Hist. Unters., einige Wochen darauf tot
65 E 1739/35	m.	43	r. N.	-	In der rechten Oberbauchseite Schmerzen, die bis in den Hoden ausstrahlen. Geringe Hämaturie, Nephrektomie. Pat. gesund
66 E 2323/35	w.	47	**l. N.**	Scheideneingang	unbekannt
67 E 2356/35	m.	47	**r. N.**	lokales Rezidiv	Seit Mai 1935 Schmerzen in der rechten Lendengegend, keine Hämaturie. Dezember 1935 Nephrektomie. Nach $^1/_4$ Jahr lokales Rezidiv. Röntgenbestr. ohne Erfolg. Fortschreitende Kachexie, Tod $^3/_4$ Jahr nach d. Op.
68 E 2496/35	m.	55	?	**linker Unterarm**	1932 Nephrektomie wegen Hypernephrom. 1933 Schmerzen und Verdickung des linken Unterarms, rasches Wachstum. Amputation des Unterarms. Tod nach $^1/_2$ Jahr aus unbekannter Urs.
69 E 1899/36	m.	58	r. N.	-	März 1936 kolikartige Schmerzen, öfters Hämaturie. Nephrektomie. Wunde eitert, heilt aber. Bis jetzt gesund
70 E 1953/36	m.	58	l. N.	—	April 1936 Hämaturie. Grosser Tumor in der linken Nierengegend. Starke Schmerzen. Nephrektomie. Heilung

Makrosk. Aussehen	Histologisches Bild
Apfelgrosser, knolliger Tumor im oberen Nierenpol	Hypernephrom mit drüsenschlauchartigen Wucherungen, stellenweise reichlich Mitosen, Zellen gross, hell, fetthaltig, keine Gefässeinbrüche
Gut faustgrosses Hypernephrom	Hypernephrom-Neigung zur Drüsenformationsbildung, nicht besonders viel Fett. Relativ hoch differenz. Keine Gefässeinbrüche
Fast kindskopfgrosser Tumor	Sehr lipoidreiches Hypernephrom, aber atypisch gebaut. Stellenweise sarkomähnlich. Einbrüche ins Nierenbecken, in Nierenvene und ins perirenale Fettgewebe
Derbes Excissionsstück von Haselnussgrösse	Typisches Hypernephrom
Hypernephrom zentral gelegen, apfelgross	Hypernephrom, das teilweise einem Adenoca. ähnelt. Fleckförmige Nekrosen, Einbruch in Nierenvene
Kindskopfgrosser Tumor	Ausgesprochene Ähnlichkeit mit der Nebennierenrinde, mässiger Fettgehalt, stellenweise Nekrosen, reichlich Gefässe, Nierenbecken voll Tumormassen, Einbruch in Nierenvene
Unregelmässiger, pflaumengrosser Tumor, grauweiss	Hypernephrom von wechselndem Charakter. Einerseits deutliche Ähnlichkeit mit der Nebennierenrinde und Fettgehalt, andererseits sarkomähnlich mit Zell- und Kernpolymorphie, hier wenig Fett. Rezidiv wurde nicht untersucht
Gänseeigrosser bunter Tumor	Zellen pallisadenartig geordnet, zum Teil spindelförmig. Nekrosen, Hämorrhagie, mässig viel Mitosen. Diagnose: Hypernephrommetastase
Faustgrosser Tumor am oberen Pol	Deutliche Ähnlichkeit mit der Nebennierenrinde. Zellen fettreich, gross, hell. Wenig Mitosen. Hämosiderien. Einbruch in die Nierenvene
Wallnussgrosser gelblicher Tumor	Hochdifferenziertes Hypernephrom. Mässig viel Lipoid. Nekrosen mit reaktiv entzündlichen Infiltraten. Verdacht auf Gefässeinbruch

Kennzeichen des Inst. Nr.	Geschlecht	Alter	Sitz des Nierentumors	Metastasen	Klinischer Verlauf
71 S 241/31	w.	28	l. N.	—	Geringe Hämaturie. Ziehende Schmerzen in der Lendengegend. Nephrektomie. Hist. Unt. Starb drei Tage nach der Operation. Sektionsbefund: Septicopyämie. Abszesse in dem Beckenboden. Diffus eitrige Peritonitis. Sept. Milztumor. Herzerweiterg. rechts
72 S 303/31	w.	36	**r.N.**	Lunge, Leber, Lymphdrüsen	unbekannt Sektionsbefund: Hypernephrommetastasen der retroperitonealen Lymphdrüsen. Tumormassen in Vena cava inf. Metastasen in Lunge und Leber. Konfluierende Bronchopneumonie. Beiderseits erweitertes Herz
73 S 13/32	m.	52	l. N.	—	Seit 2 Monaten kolikartige Schmerzen. Jetzt Hämaturie, tastbarer Tumor. Nephrektomie, Tod nach 3 Wochen. Sektionsbefund: Todesursache Bronchopneumonie und Herzschwäche
74 S 96/32	m.	50	r. N.	Lunge, Nebennieren	Nephrektomie wegen Hypernephrom. Sektionsbefund: Geschwulstthromben in Vena cava inf. und in der Lungenarterie. Metastasen. Pleuritis. Herzerweiterung. Lungenödem
75 S 396/34	m.	72	r.N.	-	Kam unter der Diagnose Nephritis in die Klinik. Kein Blutdruck. Geringes Odem der Beine. Leukozyten und Erythrozyten im Urin. Tod an Urämie. Sektion ergab Hypernephrom
76 S 401/34	m.	71	l. N.	—	Plötzlich starke Hämaturie. Geringe Schmerzen. Tumor tastbar. Nephrektomie. Tod an Sepsis mit Herzschwäche
77 S 109/35	w.	61	r. N.	—	Wurde operiert an Magencarzinom. Sektion ergab als Nebenbefund Hypernephrom der Niere.
78 S 336/30	w.	32	**r.N.**	Zunge, Schädeldach	Starke Hämaturie. Starke Schmerzen. Nephrektomie. Nach $^1/_2$ Jahr Metastasen. Rascher Kräfteverfall. Tod
79 S 342/35	m.	53	l. N.	Dickdarm, Psoas, Bauchd.	Vor $^1/_2$ Jahr Nephrektomie. Nicht unters. Tod an Sepsis. Sektionsbefund: im früheren Operationsgebiet eitrige Infektion. Peritonitis. Milzschwellung. Metastasen
80 S 354/35	m.	?	r. N.	—	Juli 1935 Carzinom des rechten Schilddrüsenlappens. Kachexie. Herzschwächen. Sektionsbefund: Carzinommetastasen in Wirbelsäule und Rippen. Abszidierende Bronchopneumonie und Herzschwäche. Hypernephrom als Nebenbefund

Makrosk. Aussehen	Histologisches Bild
Apfelgrosser Tumor im oberen Nierenpol	Typisches Hypernephrom.
–	Hypernephrom: weitgehende Ähnlichkeit mit der Nebennierenrinde. Fetthaltige, grosse schaumige Epithelien. Einbruch in die Nierenvene
—	Histologisch nicht untersucht
—	Hochdifferenziertes Hypernephrom. Reichlicher Fettgehalt. Einbruch in vena renalis und vena cava. Tumorthromben in Lungenarterien
Knolliger Tumor in Hilusgegend gelbbröcklig	Typisches Hypernephrom mit reichlich Fettgehalt. Einbruch ins Nierenbecken
Im oberen Nierenpol gelber, umkapselter Tumor	Ausgesprochene Ähnlichkeit mit der Nebennierenrinde, grosse helle Zellen, an einzelnen Stellen Drüsenschlauchartig Kein Einbruch in Gefässe
Pflaumengrosser Tumor, gelb mit roten Flecken	Sicheres Hypernephrom, stark fetthaltig, Blutungen. Keine Einbrüche in Gefässe
—	Atypisches Hypernephrom. Stellenweise Ähnlichkeit mit der Nebennierenrinde, grösstenteils sarkomähnlich mit spindeligen Zellen
	Tumor aus hellen, nur wenig fetthaltigen Zellen. Starke leukozytäre Durchsetzung. Alle Metastasen bilden das gleiche Bild
Kirschgrosser Tumor	Wenig hochdifferenziertes Hypernephrom mit reichlich Fettgehalt, kleine Blutungen; fleckförmige Nekrosen

Niere gehört durchaus nicht zu den Seltenheiten. Nach einer Zusammenstellung Küsters ist die andere Niere zu 20,5 Proz., nach Lubarsch zu 23,8 Proz. Sitz einer Metastase.

Hinsichtlich der Beteiligung der beiden Geschlechter und der Verteilung der Erkrankung auf die beiden Lebensalter gibt für unsere 80 Fälle folgende Zusammenstellung einen Überblick:

Tabelle II

Lebensalter	Frauen	Männer	Zusammen	
1—10	—	—	—	
11—20	—	—	—	
21—30	2	1	3	
31—40	3	4	7	
41—50	4	12	16	
51—60	11	21	32	
61—70	7	10	17	
71—80	—	2	2	
unbekannt	1	2	3	
	28	52	80	

Wir sehen hieraus zunächst ein **deutliches Vorherrschen des männlichen Geschlechts.** Von 80 Fällen sind 52 mal die Männer, dagegen nur 28mal die Frauen betroffen. Wir finden also **65 Proz. der Hypernephrome bei Männern.** Auch in der Literatur finden wir immer wieder ein Vorwiegen des männlichen Geschlechtes in etwa dem gleichen Masse. So gab Albarran an, dass unter 86 Fällen 52 männliche Hypernephromekranke sich befanden, das sind 62,8 Proz. Paschen stellt unter 213 Beobachtungen 144 Männer, also 67,6 Proz. gegenüber 69 Frauen, also 32,4 Proz. fest. Zwischen diesen beiden Angaben hält unsere Statistik etwa die Mitte ein. Lubarsch findet in einer grossen Zusammenfassung verschiedener Statistiken, dass von 571 Hypernephromen 168 mal das weibliche und 353mal das männliche Geschlecht betroffen ist. Auch hier ergibt sich wiederum etwa die gleiche Prozentzahl, nämlich 67,5 Proz. männliche und 32,5 Proz. weibliche Patienten. Dies entspricht fast genau den Angaben Paschens (s. o.). Wir können also zusammenfassend sagen, dass die **Männer etwa doppelt so häufig an Hypernephromen erkranken wie Frauen.**

Was das Lebensalter anbelangt, so sehen wir das Maximum der Erkrankungen bei beiden Geschlechtern im sechsten Jahrzehnt mit 11 bezw. 21 Erkrankungen. Ein sicheres Minimum anzugeben, ist nach unserer Aufstellung kaum möglich, da das dritte, vierte und achte Dezennium zu geringe Unterschiede aufweisen. Wir können aber sagen, dass **beide Geschlechter bei weitem am häufigsten im Alter von 50 bis 60 Jahren erkranken.** Es folgen

dann das fünfte und siebente Jahrzehnt mit etwa der gleichen Häufigkeit. Unter 40 Jahren und über 70 Jahren wird das Hypernephrom bedeutend seltener. Um eine gute und übersichtliche Vergleichsmöglichkeit mit Angaben aus der Literatur zu schaffen, fasse ich die von Albarran, Paschen und Lubarsch, ebenso wie oben meine Fälle, in einer tabellarischen Aufstellung zusammen.

Tabelle III

Alter	Albarran		Paschen		Lubarsch	
	Frauen	Männer	Frauen	Männer	Frauen	Männer
1—10	—	—	1	1	—	1
10—20	—	—	1	2	—	—
20—30	2	1	6	5	—	—
30—40	4	4	7	8	2	1
40—50	17	16	21	49	4	82
50—60	9	27	24	53	11	38
60—70	5	3	5	22	15	22
70—80	—	—	1	2	5	10
80—90	—	—	—	—	—	2
	36	51	66	42	37	86

Zunächst fällt auf, dass in meiner Tabelle II und in derjenigen Albarrans sich kein Patient unter 20 Jahren befindet. Mein jüngster Fall betrifft einen 22jährigen Mann (Fall Nr. 31). Lubarsch erwähnt einen, Paschen dagegen sogar 5 Patienten unter 20 Jahren. Mein ältester Fall betrifft einen 72jährigen Mann (Fall Nr. 75). Im hohen Alter erwähnt Lubarsch bei weitem die meisten Fälle und zwar 15 im Alter von 70 bis 80 Jahren und 2 über 80 Jahre. Paschen erwähnt 3, ich 2 Fälle über 70 Jahre. Das Maximum liegt allgemein, wie ich es auch in meinen Fällen bereits festgestellt habe, zwischen 50 und 60 Jahren. Nur nach Albarran sind die Frauen im fünften Jahrzehnt am häufigsten betroffen. An zweiter Stelle folgt allgemein das fünfte und siebente Jahrzehnt, wiederum eine Bestätigung meiner Feststellung.

Hinsichtlich der **Metastasenbildung** der Hypernephrome, die 20mal histologisch gesichert, 5mal nur klinisch festgestellt wurden, können wir an Hand unseres Materials folgende Feststellung machen. Bei unseren 80 Fällen finden sich 25 Fälle die mit Metastasenbildung einhergehen. Es sind dies 31,1 Proz

Lunge 14mal, davon 5mal allein befallen,
Knochen 12mal, davon 4mal allein befallen,
Leber 3mal (Fall Nr. 8, 39, 72),
Nebenniere 2mal (Fall Nr. 8, 14),
Schilddrüse 2mal (Fall Nr. 8, 32),
Pleura 2mal (Fall Nr. 8, 34),

ausserdem sind je 1mal befallen die andere Niere (Fall Nr. 16 s. o.), Lymphdrüsen (Fall Nr. 72). Darm (Fall 79), Peritonium (Fall 60), Zwerchfell (Fall 34), Bauchdecke (Fall Nr. 79), Haut (Fall 64), Vulva (Fall Nr. 66), Hoden (Fall Nr. 31), Zunge (Fall Nr. 64). Wir befinden uns in Übereinstimmung mit den Angaben der Literatur, wenn wir am eigenen Material beobachtet haben, dass die **Lunge und Knochen besonders häufig Sitz von Metastasen** sind. Auffallend ist die geringe Anzahl von Lymphdrüsenmetastasen. Ebenso ist als ganz seltene Lokalisation einer Hypernephrommetastase die **Metastase in der Zunge** (Fall Nr. 64) zu erwähnen. Soweit in die Literatur Einblick genommen werden konnte, ist nur einmal ein Hypernephrom des Zungengrundes beschrieben worden und zwar von Coenen in der Berliner klinischen Wochenschrift Nr. 37, 1914. Leider konnte in unserem Fall der Tumor der Zunge nicht histologisch untersucht werden, sodass nicht mit absoluter Sicherheit von einer Hypernephrommetastase gesprochen werden kann. Doch ist dies immerhin mit einer gewissen Wahrscheinlichkeit anzunehmen, da drei Monate vor Auftreten der Metastasen eine Nephrektomie wegen Hypernephroms (histologisch nicht untersucht) vorgenommen war, und gleiehzeitig mit der Zungengeschwulst Tumoren im Unterkiefer, Gesichtshaut und in der Lunge auftraten. Davon wurde allerdings lediglich der Haupttumor operativ entfernt und histologisch als sicheres typisches Hypernephrom erkannt.

Hinsichtlich der übrigen Organe lassen sich wegen der Kleinheit der Zahlen keine bindenden Schlüsse ziehen. Wir können lediglich eine Bestätigung der Tatsache entnehmen, dass die **Hypernephrommetastasen hinsichtlich ihrer Lokalisation stark wechseln.**

Eine Besonderheit des Hypernephroms ist es, das dess öfteren die **Metastase zuerst bemerkt** wird, ohne das der Primärtumor klinisch in Erscheinung tritt*). In unseren Fällen können wir dies 6mal beobachten (Fall Nr. 9, 15, 26, 27, 29, 31). Während in einem Fall (Nr. 31) der zuerst entfernte Tumor histologisch nicht untersucht wurde, also nicht mit Sicherheit als Hypernephrommetastase bezeichnet werden darf, konnte in den anderen 6 Fällen aus dem eingesandten Operatiosmaterial die Diagnose einer Hypernephrommetastase gestellt werden, sodass dann nach dem Primärtumor gesucht werden konnte. Leider konnten von dreien dieser Fälle weitere klinische Angaben nicht ermittelt werden. Einmal (Fall Nr. 27) wurde der Primärtumor nicht gefunden. Im Fall Nr. 9 konnte auf Grund der histologischen Diagnose der Primärtumor in der Niere gefunden und dieser operativ entfernt werden.

In den übrigen Fällen wurden die Metastasen teils gleich-

*) In der Tabelle I ist jeweils der klinisch zuerst in Erscheinung tretende Tumor **halbfett** gedruckt.

zeitig mit dem Primärtumor entdeckt (5 Fälle), teils traten sie erst nach erfolgter Nephrektomie auf (10 Fälle). Die Zeitspanne zwischen der Operation und dem Auftreten der Metastasen schwankt in unseren Fällen zwischen drei Monaten und zwei Jahren, wobei besonders die Zeit von etwa einem halben Jahr nach der Operation bevorzugt ist (5 Fälle).

Von den 25 mit Metastasenbildung einhergehenden Fällen ist sechsmal der **Ausgang** unbekannt. In 19 Fällen trat der Tod ein. Zweimal trat neben den Metastasen ein Rezidiv auf (Fall Nr. 32, 39), viermal ein Rezidiv allein (Fall Nr. 10, 37, 40, 67). Davon trat ein Rezidiv (Fall Nr. 10) nach eineinhalb Jahren und eines (Fall Nr. 67) bereits nach einem Vierteljahr auf. In den beiden anderen Fällen ist die zwischen Operation und Auftreten des Rezidivs verstrichene Zeit unbekannt. Über den weiteren Verlauf sind die Angaben nur im Fall 67 vorhanden, in dem der Tod nach einem halben Jahr auftrat. Hinsichtlich der Grösse der Rezidive fehlen die Angaben.

Bemerkenswert ist, dass in 10 Fällen der Metastasenbildung ein **Einbruch in Gefässe** bereits an der extirpierten Niere festgestellt worden war. Davon war siebenmal der Einbruch in die Vena renalis, einmal in die Vena renalis und Vena cava (Fall Nr. 72), einmal in kleinere Gefässe beobachtet; in einem Fall (Fall Nr. 74) fanden sich Tumormassen in Ästen der Lungenarterien. In 6 Fällen konnte kein Einbruch bemerkt werden. In 9 Fällen kam die operativ entfernte Niere nicht zur pathologisch-anatomischen Untersuchung. Insgesamt wurde 23mal ein Einbruch in Blutgefässe überhaupt beobachtet, davon neunmal in kleine Gefässe, zwölfmal in die Vena renalis und zweimal in die Vena renalis und Vena cava. Ausserdem fand sich in 5 Fällen ein thrombenartiges Weiterwachsen der Geschwulst in der Vene. In 14 Fällen war der Tumor in das Nierenbecken eingebrochen, in besonders starkem Masse in den Fällen Nr. 22 und 66. In den Fällen Nr. 28, 52, 72 war der Tumor in den Ureter hinein weitergewachsen. Im Falle 52 finden wir die Angabe, dass der Patient zwei Jahre vor der Nierenoperation wegen eines „blutenden Blasentumors" behandelt wurde (Endovesicale Elektrocoagulation). Es liegt die Vermutung nahe, dass es sich dabei um ein Vordringen des Tumors bis in die Blase oder um abgerissene Tumormassen handelte. Leider wurde damals eine histologische Untersuchung nicht ausgeführt.

Was die **Grösse der Hypernephrome** in der Niere anbelangt, so ist diese starken Schwankungen unterworfen. Wir finden in unseren Fällen Tumoren in allen Grössen (Haselnuss- bis Kindskopfgrössen). Die **Farbe der Tumoren** ist, wenn angegeben, meist gelblich oder bunt, braun oder rot gesprenkelt, je nach Fettgehalt und dem Vorkommen von Blutungen.

Auf den **klinischen Verlauf** ausführlich einzugehen ist nicht

meine Aufgabe. Wir können aus unseren kurzen Angaben nur einige Feststellungen machen. Wir finden in unseren Fällen immer wieder die drei Hauptsymptone: Hämaturie, Schmerzen, tastbarer Tumor, und zwar sind in den 53 Fällen, in denen die Symptone bekannt sind, 35mal Hämaturie, 26mal Schmerzen (davon fünfmal kolikartige) und 23mal ein tastbarer Tumor verzeichnet. In 4 Fällen machte der Nierentumor überhaupt keine klinischen Erscheinungen. Es wurden also in 66 Proz. der Fälle Hämaturie, in 40 Proz. Schmerzen, in 43 Proz. ein tastbarer Tumor beobachtet.

Die **Zeitspanne,** die in unseren Fällen **zwischen dem Auftreten der ersten Krankheitszeichen und der späteren sicheren Feststellung** und Operation des Nierentumors liegt, ist von sehr wechselnder Dauer. In 12 Fällen beträgt diese nur ein bis vier Monate. In elf Fällen ein halbes bis ein Jahr. In sechs Fällen zwei bis drei Jahre; und die längste Zeitspanne besteht im Fall 61 mit 5 Jahren. Diese Verschiedenheit der Zeitdauer stimmt durchaus mit den ebenso wechselnden Angaben der Literatur überein. So erwähnt Paschen Fälle, wo Hämaturie bereits drei Jahre, vier Jahre, ja 13 und 20 Jahre vor sicherer Feststellung des Tumors aufgetreten war. Andererseits erwähnen Pleschner und Kapsammer, bei denen die Erscheinungen nur 4 Wochen, 14 und 6 Tage bestanden haben. Dies ist durchaus erklärlich und hängt von Lage, Wachstum, evt. Einbruch ins Nierenbecken und Aufbau (gefässreiches Stroma) des Tumors ab. In zwei Fällen (Nr. 20 und 61) finden wir die Angabe, dass Hämaturie und Schmerzen **im Anschluss an einen Unfall** auftraten. Im Fall Nr. 20 waren die Symptone nach dem Unfall nur vorübergehend. Erst ein Jahr danach traten wieder Hämaturie und Schmerzen auf und es konnte ein tastbarer Tumor bemerkt werden. Im Fall Nr. 61 dagegen hatte bereits 5 Jahre vor dem Unfall eine kurzdauernde Hämaturie bestanden. Dieser löste dann wieder Hämaturie und Schmerzen aus, der Tumor konnte getastet und operiert werden. Über die Art des Traumas ist in beiden Fällen nichts bekannt. Es ist gut denkbar, dass ein Trauma die Symptome der bereits vorhandenen Geschwulst auslöst. Es ist wohl auch denkbar, dass ein Trauma bis dahin in der Niere ruhende versprengte Nebennierenkeime erst zur Geschwulstbildung anreizt. Oder eine bis dahin ruhende, abgekapselte Geschwulst wird durch einen gewaltsamen Riss der Kapsel mit Blutung ins umgebende Gewebe generalisiert. Wirklich beweisen kann man einen Zusammenhang zwischen Trauma und der Geschwulstbildung nur dann, wenn vor der Verletzung keinerlei verdächtige Symptome bestanden haben, wenn bei oder kurz nach derselben kein Tumor nachgewiesen wurde, wenn die Niere nachweisbar verletzt wurde, wenn die Entwicklung der Geschwulst eine ihrer Grösse entsprechende Zeit gebraucht hat und sich währenddessen gelegentlich bemerkbar gemacht hat (Rückert).

In drei Fällen wurde die Diagnose erst bei der Sektion gestellt. Fall 75 war klinisch als Nephritis diagnostiziert. In den Fällen 77 und 80 trat das Hypernephrom neben einem Carzinom in der Schilddrüse bezw. im Magen auf, wobei das Carzinom allein klinisch in Erscheinung getreten war und das Hypernephrom lediglich als Nebenbefund bei der Sektion festgestellt wurde. In einem Fall (Nr. 57) wurde bei der Sektion ein zellreiches Gliom des Gehirns gefunden. Im Fall Nr. 37 fand sich neben dem Hypernephrom ein papilläres Rindenadenom der Nieren. Wir haben also viermal das **gleichzeitige Auftreten verschiedener Tumoren.** Bekanntlich kommt es garnicht selten vor, dass bei einem Patienten zwei oder sogar mehrere verschiedene Geschwülste zu beobachten sind. Es finden sich des öfteren sowohl zwei primäre maligne Tumoren, wie auch das Auftreten von einer benignen und einer bösartigen Geschwulst vorkommen kann. Man muss also wohl annehmen, dass bei diesen Menschen eine besondere allgemeine Disposition zu Geschwulstbildung besteht.

Über den **Ausgang der Fälle** finden wir folgende Angaben. In 18 Fällen können wir eine Heilung nach operativer Nierenentfernung annehmen (die entsprechenden Nachuntersuchungen fanden statt in einem Fall nach einem Vierteljahr, in zwei Fällen nach einem halben Jahr, in fünf Fällen nach einem Jahr, in sieben Fällen nach zwei Jahren, in zwei Fällen nach vier und in einem Fall nach fünf Jahren).

In 38 Fällen trat der Tod ein; in 24 Fällen ist uns über den Ausgang nichts bekannt.

In den tödlich verlaufenen Fällen finden wir als Todesursache (20mal auf Grund von Sektionen, neunmal auf Grund klinischer Angaben) folgende verzeichnet:

18mal Metastasenbildung, Kachexie, davon einmal Gliom
4mal Sepsis bzw. Septicopyämie nach der Operation
4mal Urämie
3mal Herz- und Kreislaufschwäche
2mal Carzinom mit Metastasen
8mal ist die Todesursache unbekannt.

Es sind also insgesamt 4,77 Proz. unserer Fälle tödlich verlaufen. Diese Zahl ist sicherlich etwas zu gering, da unter den Fällen mit unbekanntem Ausgang noch Todesfälle sein können und in den als geheilt bezeichneten Fällen noch die Möglichkeit einer später auftretenden und zum Tode führenden Metastasenbildung gegeben ist.

Bemerkt sei noch, dass besonders die atypischen Formen, die eine gewisse Sarkomähnlichkeit erkennen lassen, durchweg besonders bösartig verlaufen sind. Ich verweise hier auf die Fälle Nr. 34, 51, 69, 67, 78.

Was das **histologische Aussehen** betrifft, so sei bezüglich der näheren Einzelheiten auf die Tabelle I hingewiesen, wo die wesentlichen Charakteristika eines jeden Falles kurz angegeben sind. In 59 Fällen ist die Diagnose „typisches Hypernephrom", in 20 Fällen „atypisches Hypernephrom" gestellt worden. Ein Teil (Nr. 73) wurde nicht histologisch untersucht. Unter den **typischen Hypernephromen** befinden sich 9, die nur wenig hoch differenziert sind. Die übrigen Hypernephrome bieten im grossen und ganzen immer dasselbe histologische Bild. Die Ähnlichkeit mit der Nebennierenrinde ist immer deutlich ausgeprägt. Es finden sich grosse helle Zellen, die nester- und strangförmig angeordnet sind. Der Fettgehalt ist durchweg reichlich. Über den Gehalt an Glycogen ist wenig bekannt, da das eingesandte Material regelmässig in Formol gehärtet war und deshalb eine Spezialfärbung zum Nachweis des Glykogens nicht vorgenommen werden konnte. Das Stroma ist zumeist reich an dünnen Gefässen. Die Anzahl der Mitosen ist wechselnd, doch finden sich im allgemeinen nicht sehr zahlreiche Kernteilungsfiguren.

Von den **atypischen Hypernephromen** zeigen 11 mehr oder weniger ausgeprägte stellenweise Ähnlichkeit mit einem Sarkom. Die Zellen sind dann meist spindelig. Hier ist der Fettgehalt geringer, dagegen die Anzahl der Mitosen grösser. Dies ist gut vereinbar mit dem in diesen Fällen — wie schon erwähnt — besonders bösartigem Verlauf.

In 9 Fällen finden sich Hypernephrome, die stellenweise drüsenschlauchartige Formationen bilden, sodass das Aussehen eines Adeno-Ca. entsteht. An diesen adenomartigen Stellen ist meist im Gegensatz zu den anderen hypernephroid aussehenden Partien desselben Tumors kein oder nur wenig Fett vorhanden.

Überblicken wir das **histologische Aussehen** unserer 80 Hypernephromfälle **in Bezug auf die Theorien der Genese** der Hypernephrome, so können wir sagen, dass die überwiegende Anzahl typischer Hypernephrome, die immer wieder die deutliche Ähnlichkeit mit der Nebennierenrinde zeigen, so die hellen grossen, in Zügen und Stränge angeordneten Zellen, den reichlichen Fettgehalt, so scheint uns dies gut zu der Anschauung Grawitz' zu passen, wonach die Hypernephrome aus versprengten Nebennierenkanälchen sich entwickeln.

Betreffs der in Nebennieren ähnliche Partien eingeschlossene adenomatöse Stellen enthaltenden Tumoren können wir als am wahrscheinlichsten mit Lubarsch (s. S. 6) einen gemischt suprarenal-renalen Ursprung annehmen. Für die übrigen, mehr oder weniger sarkomähnlichen Gewächse, die wir gemäss der Einteilung Lubarsch's (s. S. 5) in die dort genannte dritte Gruppe der „höchst unregelmässigen" Formen einrechnen müssen, ist es wohl kaum möglich, irgend eine sicher begründete Entscheidung über ihre Genese zu treffen.

Zusammenfassung.

Die vorliegende Arbeit stellt eine statistische Bearbeitung von 80 Hypernephromfällen des Erlanger Pathologischen Instituts dar. An Hand einer tabellarischen Zusammenstellung wurde das Material statistisch ausgewertet und mit einschlägigen Literaturangaben kritisch verglichen.

Hinsichtlich der Lokalisation der Hypernephrome stellten wir fest, dass beide Körperseiten gleich häufig betroffen sind.

Bezüglich der Beteiligung der beiden Geschlechter fanden wir, dass die Männer doppelt so häufig betroffen waren wie die Frauen.

Was das Lebensalter anbetrifft, traten die meisten Erkrankungen bei beiden Geschlechtern im Alter von 50 bis 60 Jahren auf. Am nächsthäufigsten war das fünfte und siebente Jahrzehnt betroffen.

Diese Feststellungen stehen durchaus im Einklang mit der Literatur.

In 31,1 Proz. unserer Fälle traten Metastasen auf, bei weitem am häufigsten in Lunge und Knochen. Eine Besonderheit bietet eine Metastase in der Zunge.

Sechsmal wurde die Diagnose lediglich aus Metastasen gestellt. Die Metastasen traten in den meisten Fällen etwa ein halbes Jahr nach der Nierenexstirpation auf.

Von 23 festgestellten Gefässeinbrüchen waren 12mal Einbrüche in die Vena renalis beobachtet.

Vierzehnmal fanden sich Einbrüche ins Nierenbecken.

Bezüglich des klinischen Verlaufs konnten wir folgende Feststellung machen:

In 66 Proz. der Fälle trat Hämaturie, in 49 Proz. Schmerzen und in 43 Proz. ein tastbarer Tumor als erste Symptome auf. Die Dauer der Erkrankung ist stark wechselnd.

In vier Fällen konnten wir das gleichzeitige Auftreten zwei verschiedener Tumoren beobachtet.

47,7 Proz. der Fälle verliefen tödlich. Besonders bösartig verliefen die atypischen Hypernephrome.

Bezüglich des histologischen Aussehens stellen wir fest, dass fast 75 Proz. aller Fälle typische Hypernephrome darstellen. Die übrigen atypischen Hypernephrome sind teils sarkomähnlich, teils vom Aussehen eines Adeno-Ca.

Zum Schlusse dieser Arbeit möchte ich nicht versäumen, Herrn Professor Dr. E. Kirch für Überlassung des Themas, sowie für die freundliche Unterstützung meinen herzlichsten Dank auszusprechen.

Schrifttum.

1. Albarran, und Imbert, Les tumeurs du rein, Paris 1, 1903,
2. Nehoff, Pathol. Anatomie, 8. Aufl., 1936, Bd. 2.
3. Askanazy, Kommen in den Zellkomplexen der Nebennierenrinde drüsenartige Lumina vor? Berl. Klin. Wochenschrift, 1908, Heft 35.
4. Borst, Allgemeine Pathologie der malignen Geschwülste, Leipzig 1924.
5. Coenen, Berl. klin. Wochenschrift Nr. 37, 1914.
6. Dietrich, Allgemeine Pathologie und pathol. Anatomie, 1934, Bd. 2.
7. Grawitz, Virchow's Arch. Bd. 93, 1883.
8. Kapsammer, Nierendiagnostik und Nierenchirurgie 1907, Bd. 2.
9. Kaufmann, E., Lehrb. der spez. pathol. Anatomie, Bd. 2, 1922.
10. Kostschenko, Deutsche Beiträge zur Chirurgie, Bd. 112.
11. Küster, zit. bei Lubarsch.
12. Langhans, Virchow's Archiv, Bd. 120, 1890.
13. Lubarsch, in Henke-Lubarsch, Handb. der spez. pathol. Anatomie und Histologie, Bd. 6, 1.
14. Derselbe, Virchow's Arch., Bd. 135, 1896.
15. Marchand, Virchow's Arch., Bd. 92, 1893.
16. Paschen, Archiv für klin. Chir., Bd. 107.
17. Pleschner, zit. bei Lubarsch.
18. Rückert, Hypernephrom nach Unfall. D. Med. Wochschr., 1923, Nr. 12.
19. Stoerk, Beiträge zur pathol. Anatomie und allg. Pathologie, Bd. 43.
20. Sudeck, Virchow's Arch., Bd. 136, 1894.

Lebenslauf.

Am 11. Juli 1911 wurde ich als Sohn des prakt. Arztes Dr. Hans Schuster und dessen Ehefrau Else, geb. Döring, in Helmstedt geboren.

Nach Besuch der Volksschule trat ich in das Reform-Real-Gymnasium zu Helmstedt ein, das ich Ostern 1930 mit dem Zeugnis der Reife verliess. Nach einem 6semestrigen Studium an der Universität Erlangen bestand ich dort im Frühjahr 1933 die ärztliche Vorprüfung. Von den klinischen Semestern verbrachte ich eines in Erlangen, zwei in Leipzig, eines in Hamburg und wieder zwei in Erlangen. Dort bestand ich im Frühjahr 1936 die ärztliche Prüfung. Seitdem bin ich als Medizinalpraktikant im Pathologischen Institut der Universität Erlangen beschäftigt.